



## PASO 2. Capítulo 3: Tejido Muscular

### Objetivos

1. Definir el tejido muscular.
2. Nombrar los elementos estructurales y su organización en este tejido.
3. Identificar los criterios utilizados para clasificar el tejido muscular.
4. Indicar ubicaciones de las distintas variedades de tejido muscular.

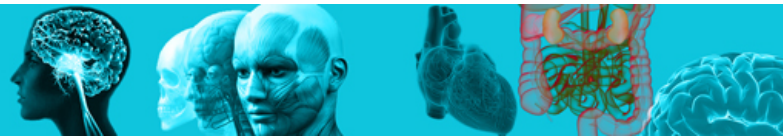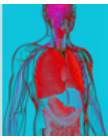
El tejido muscular es uno de los cuatro tejidos básicos, y embriológicamente deriva del mesoderma.

El tejido muscular está formado por células altamente especializadas llamadas fibras musculares, que se contraen frente a un estímulo apropiado.

La contracción muscular se entiende como el acortamiento reversible y sincronizado de sus células y que es el resultado de la interacción en su citoplasma, de los miofilamentos de actina y de miosina que forman el citoesqueleto contráctil y que se organizan en la orientación adecuada para que se genere el movimiento deseado. El éxito de este proceso depende de los niveles citoplasmáticos de  $\text{Ca}^{++}$  y de la capacidad de las fibras musculares de utilizar la energía química del ATP y transformarla en energía mecánica.

Las fibras musculares se organizan usualmente en paquetes celulares, unidos por un sistema de amarre (tejido conectivo), que permite al conjunto de células, funcionar como unidad contráctil.

La irrigación e inervación del tejido, ocurre por la ramificación de vasos y nervios que ingresan por el conectivo que rodea al músculo y llegan hasta las fibras musculares. Cada célula muscular, se encuentra rodeada por una lámina basal, y externamente, por una fina red de fibras colágenas reticulares a las que se asocian vasos y terminaciones nerviosas.



En el tejido muscular, por convención se utilizan algunas denominaciones particulares para sus constituyentes:

- **Fibra muscular:** célula muscular o miocito.
- **Membrana celular de la fibra muscular:** sarcolema.
- **Citoplasma:** sarcoplasma.
- **Retículo liso:** retículo sarcoplásmico.
- **Mitocondrias:** sarcosomas.
- **Filamentos contráctiles:** miofilamentos.

### Funciones

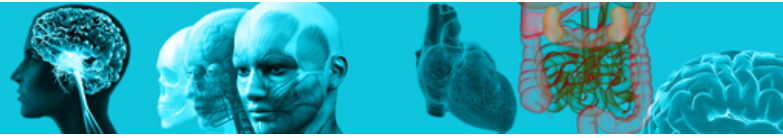1. Locomoción.
2. Latido cardiaco.
3. Peristaltismo y segmentación en tubo digestivo.
4. Resistencia a presión sanguínea en vasos.

### Clasificación del tejido muscular

Las células musculares presentan formas y estructuras diferenciadas que son propias en cada variedad muscular y responden a una funcionalidad específica, sin embargo en términos histológicos, es el arreglo de los miofilamentos de actina y miosina en el citoplasma de cada fibra muscular, el que determina el criterio de clasificación para el tejido muscular.

#### 1. Músculo estriado

Las fibras musculares presentan un citoplasma estriado transversalmente cuando es observado al microscopio de luz, en orientación longitudinal. Estas estrías corresponden a la ordenada organización de los miofilamentos de actina y miosina en el sarcoplasma, que forman unidades contráctiles llamadas



sarcómeros, que de forma consecutiva, se distribuyen formando parte de estructuras alargadas llamadas miofibrillas.

Se describen dos variantes dentro del tejido muscular estriado:

1. Esquelético.
2. Cardíaco.

## 2. Músculo liso

Las fibras musculares presentan un citoplasma de apariencia liso, dada la ausencia de estrías. Los filamentos contráctiles en estas fibras adoptan una organización particular que no sigue un patrón regular observable al microscopio de luz.

### Características

#### Estriado esquelético

En esta variedad tisular, las células musculares son alargadas y tienen una forma regular cilíndrica, cuyo diámetro va de 10 a 100 micras y su longitud puede alcanzar 30 cm. Cada una posee varios núcleos de ubicación periférica en el sarcoplasma de la fibra muscular, como resultado de la fusión de numerosos mioblastos durante la vida embrionaria.

Su citoplasma estriado, presenta numerosas miofibrillas orientadas paralelas al eje mayor de la célula y en dirección del movimiento en el que participan.

Las miofibrillas están formadas por paquetes de miofilamentos de actina y miosina ordenados repetitivamente, generando un patrón de bandas oscuras y claras que se alternan a todo su largo:

- **Los miofilamentos de miosina**, se distribuyen en cada banda oscura (banda A).

Ver Fig. 1



- **Los miofilamentos de actina**, se distribuyen en cada banda clara (banda I), y se extienden hasta parte de la banda A, donde ocurre su interacción con la miosina.
- **El centro de la banda A**, llamada banda H, está formado por filamentos de miosina y las proteínas que los mantienen unidos.
- **La banda I**, aparece dividida con una delgada línea oscura denominada línea z, donde se encuentran las proteínas que anclan los filamentos de actina.
- **Un sarcómero**, unidad contráctil del músculo estriado, corresponde a la organización de los miofilamentos entre 2 líneas Z consecutivas.
- **Entre las miofibrillas**, se ubica una delgada red del retículo sarcoplásmico, así como mitocondrias y glicógeno que proveen de energía para la contracción.

### Tipos de fibras musculares esqueléticas

Basado en un conjunto de características morfológicas, enzimáticas y funcionales, se distinguen las fibras musculares rojas, blancas e intermedias.

- **Las fibras rojas**, presentan menor diámetro, contienen abundante mioglobina (alta afinidad por oxígeno) y son de contracción lenta.
- **Las fibras blancas**, presentan el diámetro mayor, son pobres en mioglobina y de contracción rápida, pero pronto se fatigan.
- **Las fibras intermedias**, presentan características de las variedades antes descritas.

### Cubiertas conjuntivas

La cubierta conectiva que rodea cada músculo completo (unidad anatómica) es llamada epimisio y se continúa con el tendón, que lo une a los huesos.

El epimisio se proyecta hacia el interior del músculo en forma de septos conectivos, llamados en conjunto, perimisio, que rodea conjuntos de fibras musculares llamados cada uno, fascículos musculares.



Desde el perimysio nace el endomysio como finas redes de fibras colágenas reticulares que se proyectan, acompañadas de vasos y fibras nerviosas, para rodear cada fibra muscular.

[Ver Fig. 2](#)

El citoesqueleto contráctil (miofibrillas), está unido a la lámina basal que rodea a cada fibra muscular, mediante estructuras especiales llamadas costámeros. Esta unión permite que la onda de contracción iniciada en el citoesqueleto contráctil, o sea, en los sarcómeros de cada miofibrilla, pueda ser transmitida como movimiento contráctil de las células musculares, fascículos musculares o del músculo completo, hacia el resto de las estructuras esqueléticas que generaran en su conjunto el movimiento.

### Reparación muscular

Asociada a la lámina basal de la fibra muscular, es posible encontrar células satélites que corresponden a células musculares indiferenciadas, que tienen la potencialidad, dado un estímulo apropiado, de diferenciarse en una célula muscular madura y funcional.

La variedad esquelética, es el mayor componente muscular de nuestro cuerpo y presenta 2 distribuciones características:

1. Cuando forma los músculos (unidades anatómicas) que se unen a los huesos, el tejido es responsable de los movimientos finos y gruesos y de la postura del cuerpo.
2. El tejido muscular estriado visceral, morfológicamente semejante al músculo esquelético propiamente tal, pero restringido a tejidos blandos (por ej.: lengua, faringe, diafragma, y porción proximal del esófago).

### Estriado cardíaco

Las células musculares cardíacas son alargadas, ramificadas, y pueden alcanzar hasta 100 micras de largo. Presentan un núcleo de ubicación central y en su citoplasma, se encuentran gotas de lípido, partículas de glicógeno y pigmentos de lipofucsina.



Las estrías en su citoplasma, se deben al bandeo característico y repetitivo de la organización del citoesqueleto contráctil de actina y miosina, que forman los sarcómeros y miofibrillas, de manera semejante a lo descrito para el músculo esquelético.

Es característica de esta variante del tejido muscular, que sus células se organicen formando unidades alargadas llamadas fibras musculares cardíacas.

Cada fibra muscular cardíaca, está formada por un conjunto de células musculares unidas a lo largo, mediante un sistema de unión especializado llamado disco intercalar.

Cada fibra muscular, está rodeada por una lámina basal y una red de fibras reticulares que forman en conjunto, el endomisio.

[Ver Fig. 2](#)

## Liso

Las células o fibras musculares lisas, son delgadas, alargadas y fusiformes, de extremos aguzados y centro ensanchado. Pueden medir entre 20 y 500 micras de longitud. Poseen solo, un núcleo de ubicación central y alrededor de él, se concentran los organelos.

De apariencia lisa, su citoplasma presenta filamentos intermedios de desmina, filamentos gruesos de miosina y abundantes filamentos delgados de actina.

Estos últimos se unen a la membrana celular mediante estructuras especiales llamadas cuerpos densos, que permiten transmitir la onda de contracción entre las células vecinas actuando como una unidad.

Cada célula muscular lisa, está rodeada por una lámina basal y una red de fibras colágenas reticulares, que forman el endomisio.

Entre las células musculares vecinas, se describen uniones comunicantes, que permiten por ejemplo, el paso entre células vecinas de  $\text{Ca}^{++}$ , cofactor de la contracción muscular.



Los miocitos lisos, se pueden disponer en grupos formando haces rodeados de tejido conectivo fibroso, que contiene vasos sanguíneos.

Estos haces, forman capas alrededor de la pared de órganos tubulares como: tubo digestivo, vías respiratorias, urinarias, etc.

[Ver Fig. 3](#)